

[ 文章编号 ] 1007-385X( 2007 )03-0244-05

## 胃癌组织中血管内皮生长因子 C 与肿瘤浸润性树突状细胞的相关性

刘 超,王 立\*( 重庆医科大学 附属第一医院 消化内科, 重庆 400016 )

**[ 摘 要 ] 目的:** 探讨胃癌组织中血管内皮细胞生长因子 C (vascular endothelial growth factor-c, VEGF-C) 与肿瘤浸润性树突状细胞( tumor infiltrating dendritic cells, TIDC )在胃癌浸润转移中的作用及两者的关系。**方法:** 52 例胃癌石蜡标本选自重庆医科大学附属第一医院外科 2004 年 9 月至 2006 年 5 月手术切除的病例, 运用免疫组化法检测胃癌组织中 VEGF-C 表达及 S-100 蛋白标记的 TIDC 的浸润程度, 并探讨两者的相关性。**结果:** ( 1 ) 在低分化和高、中分化胃癌中, VEGF-C 阳性表达率分别为 75.86% 和 44.23% (  $P < 0.05$  ); 在 VEGF-C 阳性、阴性组中, 浸润至浆膜的病例分别占 72.41% 和 34.78% (  $P < 0.01$  ), 有淋巴结转移的病例分别占 93.10% 和 60.87% (  $P < 0.01$  ), Ⅲ、Ⅳ期胃癌的病例分别占 75.86% 和 47.83% (  $P < 0.05$  )。 ( 2 ) 在低分化和高、中分化胃癌中, TIDC 高度浸润分别占 34.48% 和 52.17% (  $P > 0.05$  ); 在 TIDC 高度浸润、低度浸润组中, 浸润至浆膜的病例分别占 36.36% 和 70.00% (  $P < 0.05$  ), 有淋巴结转移的病例分别占 63.64% 和 90.00% (  $P < 0.05$  ), Ⅲ、Ⅳ期胃癌病例分别占 45.45% 和 76.67% (  $P < 0.05$  )。 ( 3 ) VEGF-C 阳性、阴性胃癌中, TIDC 高度浸润率分别为 27.59% 和 60.87% (  $P < 0.05$  ), 提示 VEGF-C 可能有抑制 TIDC 的作用。**结论:** VEGF-C 能够促进胃癌浸润和转移, 而高度浸润的 TIDC 可能有抑制胃癌浸润转移的作用。胃癌组织中 VEGF-C 影响 TIDC 的浸润程度, 从而可能影响宿主的抗肿瘤免疫能力和肿瘤的浸润转移。

**[ 关键词 ]** 胃癌; 血管内皮细胞生长因子 C; 肿瘤浸润性树突状细胞**[ 中图分类号 ]** R735.2 **[ 文献标志码 ]** A

## Relationship between vascular endothelial growth factor-C expression and tumor infiltrating dendritic cells in gastric cancer

LIU Chao, WANG Li\* ( Department of Gastroenterology, the First Affiliated Hospital, Chongqing Medical University, Chongqing 400016, China )

**[ Abstract ] Objective:** To investigate the roles of vascular endothelial growth factor C ( VEGF-C ) and tumor infiltrating dendritic cells ( TIDC ) in invasion and metastasis of gastric cancer cells and to investigate the relationship between VEGF-C expression and TIDC infiltration in gastric cancer. **Methods:** Fifty-two patients, who were pathologically diagnosed with gastric carcinoma and received gastrectomy in the First Affiliated Hospital of Chongqing Medical University from 2004 to 2006, were enrolled in this study. The expression of VEGF-C and infiltration of dendritic cells were examined by immunohistochemical staining( S-ABC method ), using anti-VEGF-C polyclonal antibody and anti-S-100 polyclonal antibody, and the relationship between them was investigated. **Results:** ( 1 ) In poorly differentiated and well/moderately differentiated cancer patients, the rates of positive of VEGF-C expression were 75.86% and 44.23%, respectively (  $P < 0.05$  ). In patients positive and negative of VEGF-C expression, the serosa invasion rates were 72.41% and 34.78%, respectively (  $P < 0.01$  ); the lymph node metastasis rates were 93.10% and 60.87%, respectively (  $P < 0.01$  ); and the rates of patients at Ⅲ/Ⅳ stage were 75.86% and 47.83%, respectively (  $P < 0.05$  ). ( 2 ) The rates of high density of TIDC in poorly differentiated and well/moderately differentiated cancer patients were 34.48% and 52.17%, respectively (  $P > 0.05$  ); the rates of serosa invasion in the high density group and low density TIDC patients were 36.36% and 70%, respectively (  $P < 0.05$  ), the rates of lymph node metastasis were 63.64% and 90%, respectively (  $P < 0.05$  ), and the rates of patients at Ⅲ/Ⅳ stage were 45.45% and 76.67%, respectively (  $P < 0.05$  ). ( 3 ) The rates of high density of TIDC in the positive and negative group of VEGF-C expression were 27.59% and 60.87%, respectively (  $P < 0.05$  ), suggesting that VEGF-C might inhibit the function of TIDC. **Conclusion:** VEGF-C can facilitate invasion and metastasis of gastric carcinoma, and high density of TIDC can probably inhibit the invasion and metastasis of gastric carcinoma. VEGF-

**[ 作者简介 ]** 刘 超( 1980- ), 男, 山东省平邑县人, 硕士研究生, 主要从事消化道肿瘤生物治疗方面的研究. E-mail: bwzg001@126.com

\* Corresponding author. E-mail: wangli380@yahoo.com.cn

C protein secreted by tumor cells might affect the density of TIDC, affecting the immune system and the invasion and metastasis of gastric cancer.

[ **Key words** ] gastric carcinoma; vascular endothelial growth factor C; tumor infiltrating dendritic cells

[ Chin J Cancer Biother, 2007, 14(3): 244-248 ]

肿瘤的发生、发展是多因素参与的过程,宿主免疫功能障碍是其中重要因素之一。树突状细胞(dendritic cells, DCs)是目前发现的功能最强的抗原提呈细胞,负责提呈肿瘤细胞抗原给 T、B 细胞,从而诱导抗肿瘤的体液免疫应答和细胞免疫应答。目前研究表明,DCs 数量、功能和形态的改变,可造成肿瘤细胞逃逸机体的免疫监视,导致肿瘤的形成和发展。肿瘤浸润性树突状细胞(tumor infiltrated dendritic cells, TIDC)是肿瘤局部免疫状态的标志,TIDC 的调控,主要与肿瘤细胞分泌的细胞因子有关。目前已知肿瘤细胞分泌的血管内皮生长因子(vascular endothelial growth factor, VEGF)不但具有诱导肿瘤血管生成的作用,还具有抑制 DCs 成熟转化的功能<sup>[1]</sup>。血管内皮生长因子 C(vascular endothelial growth factor C, VEGF-C)与 VEGF 同属于 VEGFs 家族,两者在结构和功能上具有相似性,都可以与受体 VEGFR(vascular endothelial growth factor receptor)-2 结合,促进血管、淋巴管生成<sup>[2]</sup>。同 VEGF-A 类似,VEGF-C 也可被多种肿瘤细胞分泌,那么 VEGF-C 是否也有抑制 DCs 分化和成熟的作用呢?本研究检测胃癌组织中 TIDC 的浸润程度和 VEGF-C 的表达,并分析了两者的相关性,旨在探讨 VEGF-C 是否对 TIDC 存在影响。

## 1 材料与方法

### 1.1 主要试剂和材料

标本选自重庆医科大学附属第一医院外科 2004 年 9 月至 2006 年 5 月手术切除的胃癌存档石蜡标本 52 例,其中女性 16 例,男性 36 例,所有标本制成 5  $\mu\text{m}$  厚切片,分别用于常规 H-E 染色、免疫组化染色。S-100 兔抗人多克隆抗体、VEGF-C 兔抗人多克隆抗体购于北京中山金桥生物技术有限公司。SABC 试剂盒(含 5% BSA 封闭液、山羊抗兔 IgG、SABC)、DAB 显色剂均购于武汉博士德生物工程有限公司。

### 1.2 胃癌组织 VEGF-C 和 TIDC 的免疫组化检测

对胃癌组织中 TIDC 的标记采用 S-100 兔抗人多克隆抗体标记<sup>[3]</sup>,对 VEGF-C 蛋白表达采用 VEGF-C 兔抗人多克隆抗体标记,按免疫组化 SABC 法进行操作,阳性对照采用结肠癌组织,阴性对照采

用 PBS 代替一抗。具体操作按照产品说明书进行:切片常规脱蜡至水,30%  $\text{H}_2\text{O}_2$  1 份 + 蒸馏水 10 份混合,室温 5 ~ 10 min 以灭活内源性酶,蒸馏水洗 3 次。热修复抗原:将用于 VEGF-C 抗体染色的切片浸入 0.01 mol/L 枸橼酸盐缓冲液(pH 6.0),微波炉中高火 5 min,间隔 5 ~ 10 min 后,反复 1 ~ 2 次,冷却后 PBS(pH 7.2 ~ 7.6)洗涤 1 ~ 2 次。用于 S-100 抗体染色的切片无需热修复。滴加 5% BSA 封闭液,室温 20 min,分别向相应切片滴加 1:150 的 S-100 兔抗人多克隆抗体、1:100 的 VEGF-C 兔抗人多克隆抗体,37  $^{\circ}\text{C}$  1 h 左右或 20  $^{\circ}\text{C}$  2 h 左右,也可 4  $^{\circ}\text{C}$  过夜,PBS 洗 2 min  $\times$  3 次,滴加生物素化山羊抗兔 IgG,室温 20 min,PBS 洗 2 min  $\times$  3 次。滴加试剂 SABC,20 ~ 37  $^{\circ}\text{C}$  20 min,PBS 洗 5 min  $\times$  4 次。DAB 显色:取 1 ml 蒸馏水,加试剂盒中 A、B、C 试剂各 1 滴,混匀后加至切片,室温显色,镜下控制反应时间,一般在 5 ~ 10 min 之间。蒸馏水洗涤,苏木精轻度复染,脱水、透明、封片。

### 1.3 DCs 在肿瘤中浸润程度及 VEGF-C 表达的判定

S-100 蛋白阳性标记 DCs 在肿瘤中浸润程度的判断:低倍镜下选择癌细胞聚集区,用 400 倍高倍镜随机计数 10 个高倍视野中的 TIDC 总数,取均值。根据 Furukawa<sup>[4]</sup>标准,在高倍视野下,TIDC  $\geq$  20 个为 TIDC 高度浸润,<20 个为 TIDC 低度浸润。

VEGF-C 表达判定标准:癌组织中出现棕褐色细胞为阳性表达,未见棕褐色细胞为阴性表达。

### 1.4 统计学处理

$\chi^2$  检验或费歇尔精确概率检验,所有结果由统计软件 SAS9.0 完成。

## 2 结果

### 2.1 胃癌组织中 VEGF-C 表达

VEGF-C 蛋白的阳性信号为棕褐色细颗粒状,主要表达于胃癌细胞胞质(图 1A),间质未见表达。阴性对照未见阳性表达。在 52 例胃癌组织中,VEGF-C 阳性表达者 29 例,阳性表达率为 55.77%,VEGF-C 阴性表达者 23 例,占 44.23%。

### 2.2 胃癌组织中 VEGF-C 表达与胃癌临床病理特征的关系

在低分化胃癌中 VEGF-C 阳性者有 22 例,占

75.86%；在高、中分化胃癌中 VEGF-C 阳性者有 7 例,占 44.23%(表 1)。VEGF-C 在低分化胃癌中阳性表达率高于高、中分化胃癌( $\chi^2 = 10.7309, P < 0.05$ )。

在 VEGF-C 阳性、阴性组中浸润至浆膜的病例分别占 72.41% 和 34.78%(表 2), VEGF-C 阳性胃癌中浸润至浆膜的比例明显高于 VEGF-C 阴性胃癌( $P < 0.01$ )。

在 VEGF-C 阳性、阴性组中有淋巴结转移的病例分别占 93.10% 和 60.87%(表 2), VEGF-C 阳性胃癌中出现淋巴结转移的比例明显高于 VEGF-C 阴性胃癌( $P < 0.01$ )。

表 1 胃癌组织中 VEGF-C 表达、TIDC 浸润程度与胃癌分化程度的关系

Tab. 1 Relationship between expression of VEGF-C/density of TIDC and degrees of gastric cancer cell differentiation

Histological type	Expression of VEGF-C		Density of TIDC	
	Positive	Rate(%)	High density	Rate(%)
Poor differentiation <sup>#</sup> (n = 29)	22	75.86	10	34.48
Moderate or well differentiation(n = 23)	7	44.23*	12	52.17

<sup>#</sup>Including poorly differentiated adenocarcinoma and mucinous adenocarcinoma. \*  $P < 0.05$  vs poor differentiation

在 VEGF-C 阳性、阴性组中Ⅲ、Ⅳ期胃癌的病例分别占 75.86% 和 47.83%(表 2), VEGF-C 阳性胃癌中Ⅲ、Ⅳ期胃癌比例明显高于 VEGF-C 阴性胃癌( $P < 0.05$ )。结果提示 VEGF-C 表达与胃癌 TNM 分期有关,可能具有促进胃癌浸润和淋巴结转移的作用。

表 2 胃癌组织中 VEGF-C 表达与胃癌浸润转移的关系

Tab. 2 Relationship between expression of VEGF-C and invasion and metastasis of gastric cancer

Clinicopathological parameters	Expression of VEGF-C		P
	Positive (n = 29)	Negative (n = 23)	
Depth of invasion			
Above ectopygma	8(27.59%)	15(65.22%)	<0.01
Ectopygma	21(72.41%)	8(34.78%)	
Lymph node metastasis			
Negative	2(6.90%)	9(39.13%)	<0.01
Positive	27(93.10%)	14(60.87%)	
TNM stage			
I/II	7(24.14%)	12(52.17%)	<0.05
III/IV	22(75.86%)	11(47.83%)	

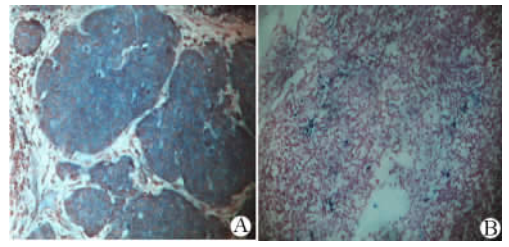


图 1 胃癌组织中 VEGF-C 表达和 TIDC 的浸润(×200)

Fig. 1 Expression of VEGF-C and S-100 positive TIDC in gastric cancer(×200)

A: Expression of VEGF-C in gastric cancer;  
B: S-100 positive DCs in gastric cancer

### 2.3 胃癌组织中 TIDC 浸润程度

S-100 蛋白阳性标记的 TIDC 主要分布于癌巢周围,为单核、卵圆形或不规则形,有突起或伪足,胞质着色,呈棕褐色(图 1B)。在 52 例胃癌组织中, TIDC 高度浸润者 22 例,占 42.31%; TIDC 低度浸润者 30 例,占 57.69%。

### 2.4 胃癌组织中 TIDC 浸润程度与病理特征的关系

在低分化胃癌中 TIDC 高度浸润者有 10 例,占 34.48%; 在高、中分化胃癌中 TIDC 高度浸润者有 12 例,占 52.17%(表 1)。TIDC 浸润程度与胃癌分化程度无关。

在 TIDC 高度浸润、低度浸润组中,肿瘤浸润至浆膜的病例分别占 36.36% 和 70.00%(表 3)。TIDC 高度浸润胃癌中,肿瘤浸润至浆膜的比例低于 TIDC 低度浸润胃癌( $P < 0.05$ )。

在 TIDC 高度浸润、低度浸润组中,有淋巴结转移的病例分别占 63.64% 和 90.00%(表 3)。TIDC 高度浸润胃癌出现淋巴结转移的比例低于 TIDC 低度浸润胃癌( $P < 0.05$ )。

在 TIDC 高度浸润、低度浸润组中,Ⅲ、Ⅳ期胃癌病例分别占 45.45% 和 76.67%(表 3)。TIDC 高度浸润胃癌中出现Ⅲ、Ⅳ期胃癌的比例低于 TIDC 低度浸润胃癌( $P < 0.05$ )。结果提示高度浸润

TIDC 可能有促进胃癌组织分化以及抑制胃癌浸润和淋巴结转移的作用。

表 3 胃癌组织中 TIDC 浸润程度与胃癌病理特征的关系

Tab.3 Relationship between density of TIDC and invasion and metastasis of gastric cancer

Clinicopathological parameters	Density of TIDC		P
	High density (n = 22)	Low density (n = 30)	
Depth of invasion			
Above ectoptygma	14( 63.64% )	9( 30.00% )	<0.05
Ectoptygma	8( 36.36% )	21( 70.00% )	
Lymph node metastasis			
Negative	8( 36.36% )	3( 10.00% )	<0.05
Positive	14( 63.64% )	27( 90.00% )	
TNM stage			
I / II	12( 54.55% )	7( 23.33% )	<0.05
III / IV	10( 45.45% )	23( 76.67% )	

## 2.5 胃癌组织中 VEGF-C 表达和 TIDC 浸润程度的相关性

VEGF-C 阳性胃癌中 TIDC 高度浸润者有 8 例, 占 27.59%; 在 VEGF-C 阴性胃癌中 TIDC 高度浸润者有 14 例, 占 60.87% ( $\chi^2 = 5.8216, P < 0.05$ )。结果显示, 胃癌组织 VEGF-C 表达与 TIDC 浸润程度出现负相关变化, 在 VEGF-C 阳性胃癌中 TIDC 浸润程度低, 而在 VEGF-C 阴性病例中 TIDC 浸润程度高。

## 3 讨论

本实验发现 VEGF-C 主要表达于胃癌细胞胞质, 间质未见表达。Yonemura 等<sup>[5]</sup>证实 VEGF-C 主要由胃癌细胞产生。

胃癌最常发生淋巴转移。胃癌基质常可见新生和扩大的淋巴管, 这些淋巴管缺乏完整基膜, 内皮细胞连接疏松, 有利于瘤细胞进入。近年研究揭示了淋巴管内皮细胞增殖、迁移和存活信号转导系统, 包括 VEGF-C、VEGF-D 和 VEGFR-3<sup>[6]</sup>。VEGF-C 与 VEGFR-3 结合, 介导和启动受体的酪氨酸激酶信号系统, 通过细胞内激酶的反应激活 MAPK, 最终促进淋巴管内皮细胞有丝分裂和增殖, 介导新生淋巴管生长。Yonemura 等<sup>[5,7]</sup>发现 VEGF-C 通过诱导 VEGF-3 表达而促进淋巴管生成。Hachisuka 等<sup>[7]</sup>研究提示, VEGF-C 在胃癌淋巴管形成中起关键作用。Onogawa 等<sup>[8]</sup>发现, VEGF-C 是早期胃癌淋巴管生成的主要调节因素。本实验结果显示, VEGF-C 阳性

胃癌中, 浸润至浆膜、有淋巴结转移及 III/IV 期胃癌的比例均高于 VEGF-C 阴性胃癌, 提示 VEGF-C 可能通过促进癌周淋巴管生成而促进了胃癌的浸润转移。国外类似研究也得出相同结果<sup>[9]</sup>。本实验还发现未分化胃癌 VEGF-C 表达率高于中高分化胃癌, 但 Takahashi 等<sup>[10]</sup>未发现不同分化胃癌中 VEGF-C 的表达有区别。

DCs 作为功能最强、唯一能激活初始 T 细胞的抗原提呈细胞, 是机体免疫反应的始动者, 在启动高效而特异的抗肿瘤免疫中起关键作用。Gabrilovich 等<sup>[11-12]</sup>证实, 肿瘤细胞无法被 T 细胞有效识别和杀伤是由于 TIDC 或宿主 DCs 功能缺陷, 无法有效提呈肿瘤抗原从而激活 T 细胞杀伤肿瘤细胞。Iwamoto 等<sup>[13]</sup>发现乳腺癌中 TIDC 的浸润程度与患者预后相关, TIDC 数量越高则预后越好。本实验发现 TIDC 高度浸润胃癌中, 浸润至浆膜、有淋巴结转移和 III/IV 期胃癌的比例低于 TIDC 低度浸润胃癌, 提示 TIDC 高密度 TIDC 可以抑制胃癌浸润和转移, 这与 Tsujitani 等<sup>[14]</sup>研究结果相符。本实验发现 TIDC 浸润程度与胃癌分化程度无关, 与国内报道相同<sup>[15]</sup>。

目前认为肿瘤患者体内 DCs 功能缺陷是造成肿瘤免疫逃逸的机制之一<sup>[16]</sup>。对于造成 TIDC 或宿主 DCs 功能缺陷的原因, 多数学者认为是肿瘤细胞释放可溶性因子作用于 DCs, 使其表面分子的表达发生变化, 从而导致免疫逃逸。已发现肿瘤细胞分泌的 VEGF 可以抑制 DCs 的分化和功能<sup>[1]</sup>。DCs 均从造血干细胞( haemopoietic stem cell, HSC )分化而来, 已发现在 HSC 中存在 VEGFR-1、VEGFR-2 的 mRNA<sup>[17]</sup>。Oyama 等<sup>[18]</sup>证明, VEGF 与 HSC 上的 VEGFR-1 结合后抑制 NF-KB 与其抑制物 I-KB 的解离, 从而影响 NF-KB 的活性, 抑制 HPC 向 DCs 分化。另有实验发现在角膜 DCs 上发现有 VEGFR-3<sup>[19]</sup>。已知 VEGF-C 同样被许多肿瘤细胞分泌, VEGF-C 与 VEGF 同属于 VEGFs 家族, 两者具有 61% 的同源性。VEGF-C 的受体有 VEGFR-2、VEGFR-3, 因此 VEGF-C 存在与 HSC 上 VEGFR-2 结合或/和 DCs 上 VEGFR-3 结合而发挥作用的可能。本实验与 Takahashi 的研究结果相同<sup>[10]</sup>, 都提示胃癌分泌的 VEGF-C 对 TIDC 可能有抑制作用。

## [参考文献]

- [1] Gabrilovich DI, Chen HL, Girgis KR, et al. Production of vascular endothelial growth factor by human tumors inhibits the functional maturation of dendritic cells[J]. Nat Med, 1996, 2( 10 ): 1096-1103.
- [2] Takahashi H, Shibuya M. The vascular endothelial growth factor

- ( VEGF )/VEGF receptor system and its role under physiological and pathological conditions[ J ]. Clin Sci ( Lond ), 2005, 109 ( 3 ): 227-41.
- [ 3 ] Takahashi K, Isobe T, Ohtsuki Y, *et al.* Immunohistochemical localization and distribution of S-100 proteins in the human lymphoreticular system[ J ]. Am J Pathol, 1984, 116( 3 ): 497-503.
- [ 4 ] Furukawa T, Watanabe S, Kodama T, *et al.* T-zone histiocytes in adenocarcinoma of the lung in relation to postoperative prognosis [ J ]. Cancer, 1985, 56( 11 ): 2651-2656.
- [ 5 ] Yonemura Y, Endo Y, Tabata K, *et al.* Role of VEGF-C and VEGF-D in lymphangiogenesis in gastric cancer[ J ]. Int J Clin Oncol, 2005, 10( 5 ): 318-327.
- [ 6 ] He Y, Karpanen T, Alitalo K. Role of lymphangiogenic factors in tumor metastasis[ J ]. Biochim Biophys Acta, 2004, 1654( 1 ): 3-12.
- [ 7 ] Hachisuka T, Narikiyo M, Yamada Y, *et al.* High lymphatic vessel density correlates with overexpression of VEGF-C in gastric cancer[ J ]. Oncol Rep, 2005, 13( 4 ): 733-737.
- [ 8 ] Onogawa S, Kitadai Y, Amioka T, *et al.* Expression of vascular endothelial growth factor ( VEGF )-C and VEGF-D in early gastric carcinoma; correlation with clinicopathological parameters[ J ]. Cancer Lett, 2005, 226( 1 ): 85-90.
- [ 9 ] Shida A, Fujioka S, Kobayashi K, *et al.* Expression of vascular endothelial growth factor ( VEGF )-C and -D in gastric carcinoma [ J ]. Int J Clin Oncol, 2006, 11( 1 ): 38-43.
- [ 10 ] Takahashi A, Kono K, Itakura J, *et al.* Correlation of vascular endothelial growth factor-C expression with tumor-infiltrating dendritic cells in gastric cancer[ J ]. Oncology, 2002, 62( 2 ): 121-127.
- [ 11 ] Troy AJ, Summers KL, Davidson PJ, *et al.* Minimal recruitment and activation of dendritic cells within renal cell carcinoma[ J ]. Clin Cancer Res, 1998, 4( 3 ): 585-593.
- [ 12 ] Gabrilovich DI, Corak J, Ciernik IF, *et al.* Decreased antigen presentation by dendritic cells in patients with breast cancer[ J ]. Clin Cancer Res, 1997, 3( 3 ): 483-490.
- [ 13 ] Iwamoto M, Shinohara H, Miyamoto A, *et al.* Prognostic value of tumor-infiltrating dendritic cells expressing CD83 in human breast carcinomas[ J ]. Int J Cancer, 2003, 104( 1 ): 92-97.
- [ 14 ] Tsujitani S, Kakeji Y, Watanabe A, *et al.* Infiltration of dendritic cells in relation to tumor invasion and lymph node metastasis in human gastric cancer[ J ]. Cancer, 1990, 66( 9 ): 2012-2016.
- [ 15 ] 石彦,余佩武,雷晓,等. 树突状细胞在胃癌组织中的分布特征及与预后的关系[ J ]. 第三军医大学学报, 2006, 28( 5 ): 394-396.
- [ 16 ] Pinzon-Charry A, Maxwell T, Lopez JA. Dendritic cell dysfunction in cancer: a mechanism for immunosuppression[ J ]. Immunol Cell Biol, 2005, 83( 5 ): 451-461.
- [ 17 ] Katoh O, Tauchi H, Kawaiishi K, *et al.* Expression of the vascular endothelial growth factor ( VEGF ) receptor gene, KDR, in hematopoietic cells and inhibitory effect of VEGF on apoptotic cell death caused by ionizing radiation[ J ]. Cancer Res, 1995, 55( 23 ): 5687-5692.
- [ 18 ] Oyama T, Ran S, Ishida T, *et al.* Vascular endothelial growth factor affects dendritic cell maturation through the inhibition of nuclear factor-kappa B activation in hemopoietic progenitor cells[ J ]. J Immunol, 1998, 160( 3 ): 1224-1232.
- [ 19 ] Hamrah P, Chen L, Zhang Q, *et al.* Novel expression of vascular endothelial growth factor receptor ( VEGFR )-3 and VEGF-C on corneal dendritic cells[ J ]. Am J Pathol, 2003, 163( 1 ): 57-68.
- [ 收稿日期 ] 2007-03-26 [ 修回日期 ] 2007-05-21  
[ 本文编辑 ] 郁晓路

· 读者 · 作者 · 编者 ·

## 化学元素和核素符号规范书写的要求

化学符号虽然是化学专业的学术交流语言,但在生物医学领域也有很广泛的使用。化学符号的书写有其特殊的规律和要求,生物医学论文中必须重视化学符号书写的规范化。根据 GB3102.8-93《物理化学和分子物理学的量和单位》的规定,把化学元素和核素符号书写的规范要求介绍如下:

- (1) 元素或核素的单字母符号均用正体大写,双字母符号首字母正体大写,第二个字母用正体小写。
- (2) 核素的核子数(质子数)应标注在元素符号的左上角,例如: $^{60}\text{Co}$ ,  $^{32}\text{P}$ ,  $^{99\text{m}}\text{Tc}$ ,  $^{125}\text{I}$ 等;过去习惯把核子数标注在元素符号右上角的写法是错误的,例如: $\text{N}^{14}$ ,  $\text{Co}^{60}$ 等。
- (3) 离子价态的字符应标注在元素符号的右上角,例如: $\text{H}^+$ ,  $\text{Cl}^-$ ,  $\text{O}^{2-}$ ,  $\text{Mg}^{2+}$ ,  $\text{Al}^{3+}$ ,  $\text{PO}_4^{3-}$ 等,不应写成  $\text{O}^{-2}$ ,  $\text{O}^{--}$ ,  $\text{Mg}^{+2}$ ,  $\text{Mg}^{++}$ ,  $\text{Al}^{+++}$ ,  $\text{PO}_4^{-3}$ 等。
- (4) 激发态的字符(电子激发态用\* ;核子激发态用正体 m,也可用\*)标注在元素或核素符号的右上角,例如: $^{110}\text{Ag}^{\text{m}}$ ,  $^{110}\text{Ag}^*$ ,  $\text{He}^*$ ,  $\text{NO}^*$ 等。
- (5) 分子中核素的原子数标注在核素符号右下角,例如: $\text{H}_2$ ,  $\text{FeSO}_4$ 等。
- (6) 质子数(原子序数)标注在元素符号左下角,例如: $_{82}\text{Pb}$ ,  $_{26}\text{Fe}$ 等。
- (7) 对于形状相似的元素符号、化合物的化学式符号,书写时应注意区分,如:Co(钴)—CO(一氧化碳),No(锗)—NO(一氧化氮),Ba(钡)—Ra(镭),Nb(铌)—Nd(钕)—Np(镎),HF(氟化氢)—Hf(铪)等。

( 本刊编辑部 )