DOI: 10.3872/j.issn.1007-385X.2011.01.016

· 临床研究 ·

mTOR 信号通路蛋白在人脑胶质瘤中的表达及其临床意义

李学元[1,3],贾爱华[2],任玉波[2],李鑫[1],马翔宇[3],张连群[1],张学广[1],李新钢[3](1. 聊城市人民医院 神经外科,山东 聊城 252000; 2. 聊城市人民医院 病理科,山东 聊城 252000; 3. 山东大学 齐鲁医院 神经外科,山东 济南 250012)

[摘 要] 目的:研究哺乳动物雷帕霉素靶蛋白(mammalian target of rapamycin,mTOR)信号通路蛋白在人脑胶质瘤中的表达及其临床意义。方法:选取山东大学齐鲁医院和聊城市人民医院神经外科 2007 年 7 月至 2010 年 5 月间手术切除并经病理证实的人脑胶质瘤石蜡标本 87 例(Ⅰ~Ⅱ级 27 例、Ⅲ级 24 例、Ⅳ级 36 例),应用免疫组织化学法检测胶质瘤组织中 mTOR 信号通路关键蛋白 pAKT、pmTOR 和 p-p70S6K 的表达,分析它们与胶质瘤患者临床病理特征的关系。结果:pAKT、pmTOR 和 p-p70S6K 在各级胶质瘤中的阳性率分别为:Ⅰ~Ⅱ级 70.4%(19/27)、Ⅲ级 70.8%(17/24)、Ⅳ级 75.0%(27/36),Ⅰ~Ⅱ级 77.8%(21/27)、Ⅲ级 75.0%(18/24)、Ⅳ级 72.2%(26/36),Ⅰ~Ⅱ级 63.0%(17/27)、Ⅲ级 70.8%(17/24)、Ⅳ级 80.6%(29/36);各阳性表达率间无明显差异($P>0.05$),但它们的表达水平均随着胶质瘤病理级别的增高而升高($P=0.0001$, 0.0063, 0.0001),而与患者的性别、年龄、肿瘤大小和术前 KPS 评分等参数无关。pAKT、pmTOR 和 p-p70S6K 三者共表达于 42 例胶质瘤组织中,在其余 45 例中仅有一种或两种表达。结论:mTOR 信号通路蛋白在胶质瘤的发生、发展中起着重要的作用,可能是胶质瘤治疗的潜在靶点。

[关键词] 胶质瘤;mTOR;AKT;p70S6K;信号转导通路
[中图分类号] R739.41; R730.2 [文献标志码] A [文章编号] 1007-385X(2011)01-0075-05

Expression of mTOR signaling pathway proteins in gliomas and its clinical significance

LI Xue-yuan[1,3], JIA Ai-hua[2], REN Yu-bo[2], LI Xin[1], MA Xiang-yu[1], ZHANG Lian-qun[1], ZHANG Xue-guang[1], LI Xin-gang[3](1. Department of Neurological Surgery, People's Hospital of Liaocheng, Liaocheng 252000, Shandong, China; 2. Department of Pathology, People's Hospital of Liaocheng, Liaocheng 252000, Shandong, China; 3. Department of Neurological Surgery, Qilu Hospital of Shandong University, Ji'nan 250012, Shandong, China)

[Abstract] **Objective**: To study the expression of mammalian target of rapamycin (mTOR) signaling pathway protein in glioma patients and to discuss the related clinical significances. **Methods**: Eighty-seven paraffin samples from glioma patients (27 of Ⅰ-Ⅱ grade, 24 of Ⅲ grade, 24 of Ⅳ grade), who were pathologically diagnosed in Department of Neurological Surgery, Qilu Hospital and People's Hospital of Liaocheng from Jul. 2007 to May. 2010, were obtained. Immunohistochemistry was used to examine the expression levels of 3 key proteins of mTOR signaling pathway, pAKT, pmTOR and p-p70S6K, in the glioma tissues, and their relationship with clinicopathological characteristics of glioma patients was discussed. **Results**: The positive rates of pAKT, pmTOR and p-p70S6K in different grades of glioma tissues showed no significant difference ($P>0.05$), with pAKT being 70.4% (19/27) in Ⅰ-Ⅱ grade, 70.8% (17/24) in Ⅲ grade, 75% (27/36) in Ⅳ grade; pmTOR being 77.8% (21/27) in Ⅰ-Ⅱ grade, 75.0% (18/24) in Ⅲ grade, 72.2% (26/36) in Ⅳ grade; and p-p70S6K being 63% (17/27) in Ⅰ-Ⅱ grade, 70.8% (17/24) in Ⅲ grade, 80.6% (29/36) in Ⅳ grade tissues. The positive rates increased with the increase of pathological grades ($P=0.0001$, 0.0063, 0.0001, respectively), and they showed no relationship with gender, age, tumor volume, or KPS score of glioma patients. pAKT, pmTOR and p-p70S6K co-expressed in 42 cases; only one or two proteins were co-expressed in another 45 cases.

[基金项目] 国家自然科学基金资助项目(No. 30672163);山东省自然科学基金资助项目(No. Y2007C108)。Project supported by the National Natural Science Foundation of China (No. 30672163), and the Natural Science Foundation of Shandong Province (No. sssY2007C108)
[作者简介] 李学元(1974-),男,山东省聊城市人,博士生,主要从事胶质瘤基础和临床方面的研究。E-mail: lixueyuan123@sohu.com
[通信作者] 李新钢(LI Xin-gang, corresponding author),E-mail: lixgang-ql@163.com
[网络出版] 2011-01-25; http://www.cnki.net/kcms/detail/31.1725.R.20110125.1120.019.html

Conclusion: mTOR signaling pathway proteins may play important roles in the development and progression of glioma, and they may serve as potential targets in treatment of glioma.

[**Key words**]　glioma; mTOR; AKT; p70S6K; signaling transduction pathway

[Chin J Cancer Biother, 2011, 18(1): 75-79]

哺乳动物雷帕霉素靶蛋白(mammalian target of rapamycin,mTOR)是一种非典型的丝氨酸/苏氨酸蛋白激酶,也是一种重要的信号转导分子,参与多种病理和生理过程[1]。近年来研究[2-3]发现,mTOR 信号转导通路的异常激活与乳腺癌、肺癌、胶质瘤等多种实体肿瘤的发生、发展有关,已成为肿瘤治疗的重要靶点,然而关于胶质瘤中 mTOR 信号转导通路的活性状态却少有研究。本实验检测 87 例人脑胶质瘤组织中 mTOR 信号通路关键蛋白 pAKT、pmTOR、p-p70S6K 的表达,探讨它们与胶质瘤病理分级的关系,并对它们之间的相关性进行研究,以期进一步阐明 mTOR 信号转导通路在胶质瘤中的作用,为胶质瘤的分子诊断和治疗提供实验依据。

1　材料与方法

1.1　标本来源

选取山东大学齐鲁医院和聊城市人民医院神经外科 2007 年 7 月至 2010 年 5 月间手术切除并经病理证实的人脑胶质瘤石蜡标本 87 例,所有患者均为原发性胶质瘤,术前未行放化疗。其中男 49 例、女 38 例,年龄 15 ~ 78 岁,平均(51.72 ± 13.04)岁,其中年龄 <60 岁的 46 例、≥60 岁的 41 例。肿瘤最大径 <6 cm 的 59 例、≥6 cm 的 28 例。按照 WHO 标准(2000 年)进行分级,Ⅰ ~ Ⅱ级 27 例、Ⅲ级 24 例、Ⅳ级 36 例。

1.2　主要试剂

兔抗人 p-AKT 单克隆抗体(#2118-1)、兔抗人 p-mTOR 单克隆抗体(#2936-1)、兔抗人 p-p70S6K 单克隆抗体(#1175-1)均购自美国 Epitomics 公司,即用型免疫组化 Eli VisionTM plus 试剂盒(KIT-9901)购自福州迈新生物技术开发有限公司。

1.3　免疫组织化学染色检测胶质瘤组织中 pAKT、pmTOR、p-p70S6K 的表达

石蜡标本行连续 4 μm 厚切片,二甲苯脱蜡,梯度酒精水化,自来水冲洗。高压锅抗原修复,室温下自然冷却,蒸馏水和 PBS 各冲洗 2 次。每张切片滴加 50μl 的 3% H_2O_2,室温下孵育 10 min,以消除内源性过氧化物酶的活性,PBS 冲洗 3 次。根据说明书每片滴加 50 μl 相应浓度的一抗(兔抗人 p-AKT 1∶200 稀释,兔抗人 p-mTOR 1∶100 稀释,兔抗人 p-p70S6K 1∶50 稀释),4 ℃孵育过夜,PBS 冲洗 3 次,按照说明书分别滴加 Eli Vision 试剂 A、试剂 B,室温孵育,PBS 冲洗,新鲜配置的 DAB 显色液显色,自来水冲洗终止反应,苏木精复染,流水冲洗,0.1% 盐酸分色数秒,PBS 返蓝;梯度乙醇脱水,二甲苯透明,中性树胶封片并镜检。以 PBS 代替一抗作为阴性对照。

1.4　结果判定

每张切片随机选取 5 个高倍视野,根据文献[4]方法以染色强度和阳性细胞百分比进行综合分析和判定。染色强度计分:未着色 0 分、淡黄 1 分、棕黄 2 分、棕褐 3 分。着色细胞数占同类细胞总数计分:阳性细胞数 <5% 计 0 分、6% ~25% 计 1 分、26% ~ 50% 计 2 分、>51% 计 3 分。两者计分相加,0 分为阴性(-)、2 ~ 3 分为弱阳性(+)、4 ~ 5 分为中等阳性(++)、6 分为强阳性(+++)。所有切片都采用双盲法由两位专业病理科医生阅片。

1.5　统计学处理

数据以 $\bar{x} \pm s$ 或百比率表示,采用 SPSS12.0 统计软件,pAKT、pmTOR 和 p-p70S6K 的表达水平与临床病理参数之间的相关分析采卡方检验,以 $P < 0.05$ 或 $P < 0.01$ 表示差异有统计学意义。

2　结　果

2.1　pAKT、pmTOR 和 p-p70S6K 在胶质瘤中的表达

pAKT、pmTOR 和 p-p70S6K 定位于细胞质或细胞核,在肿瘤组织中呈弥漫或片状分布,以细胞膜、胞质或胞核内出现淡黄色、棕黄色或棕褐色颗粒为阳性表达(图 1)。免疫组化结果显示,pAKT 在各级胶质瘤中的阳性率分别为:Ⅰ ~ Ⅱ级 70.4%(19/27)、Ⅲ级 70.8%(17/24)、Ⅳ级 75.0%(27/36);pmTOR 在各级胶质瘤中的阳性率分别为Ⅰ ~ Ⅱ级 77.8%(21/27)、Ⅲ级 75.0%(18/24)、Ⅳ级 72.2%(26/36);p-p70S6K 在各级胶质瘤中的阳性率分别为Ⅰ ~ Ⅱ级 63.0%(17/27)、Ⅲ级 70.8%(17/24)、Ⅳ级 80.6%(29/36)。pAKT、pmTOR 和 p-p70S6K 在各级别胶质瘤中的阳性表达率差异无统计学意义($P > 0.05$),见表 1。

2.2　pAKT、pmTOR 和 p-p70S6K 表达水平与胶质瘤临床病理参数间的关系

pAKT、pmTOR 和 p-p70S6K 均呈细胞质/核表

达,低级别胶质瘤中染色以淡黄色为主,染色细胞所占百分比较少;随着肿瘤病理分级的增高,染色逐渐加深,阳性细胞所占百分比亦增多(图 1)。42 例胶质瘤组织同时表达 pmTOR、pAKT 和 p-p70S6K,另外 45 例组织中三者仅有一或两种表达,显示在不同的胶质瘤患者中 mTOR 信号通路激活水平不尽相同。pAKT、pmTOR 和 p-p70S6K 的表达水平在Ⅲ级和Ⅳ级胶质瘤患者中明显高于Ⅰ~Ⅱ级,差异具有统计学意义($P<0.01$),说明 pAKT、pmTOR 和 p-p70S6K 的表达水平随着胶质瘤病理级别的增高而升高。三者的表达水平与患者的性别、年龄、肿瘤大小和术前 KPS 评分无关($P>0.05$),见表 2。

表 1 pAKT、pmTOR 和 p-p70S6K 在不同级别胶质瘤组织中的表达阳性率(%)

Tab. 1 Positive rates of pAkt, pmTOR and p-p70S6K in different grades of glioma tissues (%)

Tumor grade	n	pAKT	pmTOR	p-p70S6K
Ⅰ~Ⅱ	27	19(70.4%)	21(77.8%)	17(63.0%)
Ⅲ	24	17(70.8%)	18(75.0%)	17(70.8%)
Ⅳ	36	27(75.0%)	26(72.2%)	29(80.6%)
χ^2		0.0330	0.0366	0.3917
P		0.9836	0.9819	0.8221

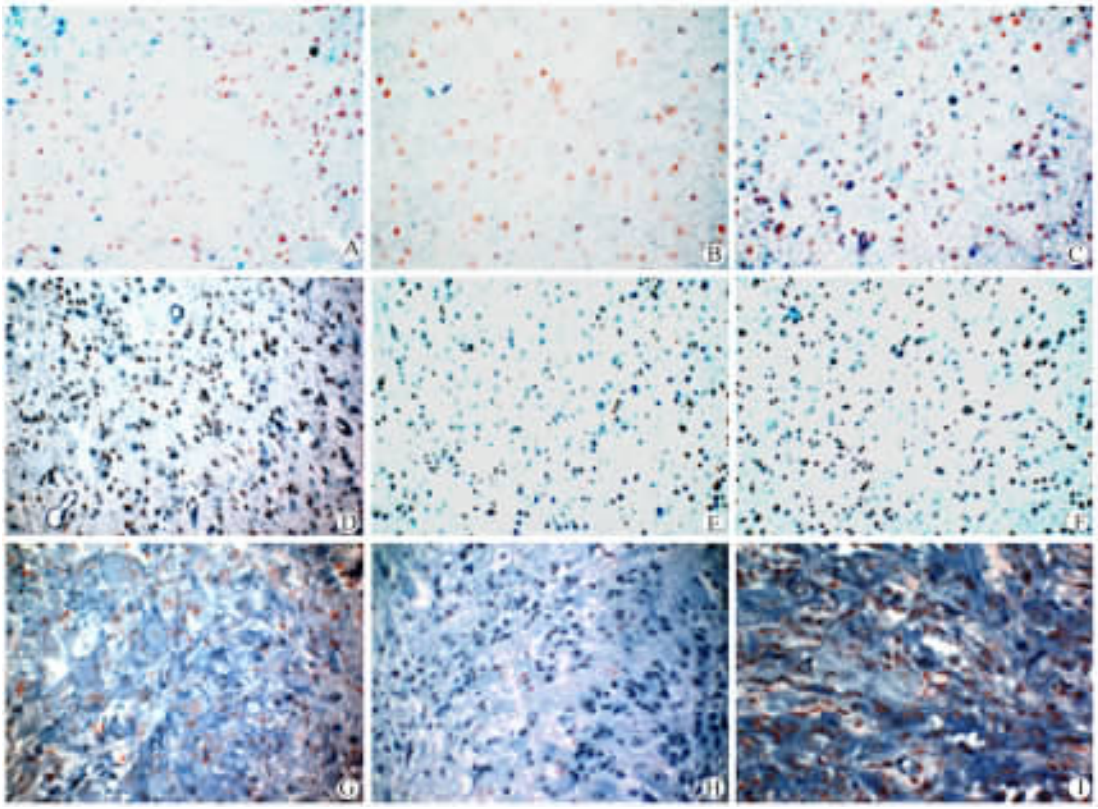

图 1 免疫组化染色检测 pAKT、pmTOR 和 p-p70S6K 在不同级别胶质瘤组织中的表达(×200)

Fig. 1 Immunohistochemical staining detected pAkt, pmTOR and p-p70S6K expressions in different grades of glioma tissues (×200)

A: Cytoplasmic and nuclear positive (+) staining for pAKT in glioma of grade Ⅰ-Ⅱ; B: Negative staining for pmTOR in glioma of grade Ⅰ-Ⅱ; C: Cytoplasmic and nuclear positive (+) staining for p-p70S6K in glioma of grade Ⅰ-Ⅱ; D: Nuclear positive (+) staining for pAKT in glioma of grade Ⅲ; E: Cytoplasmic and nuclear staining positive (++) for pmTOR in glioma of grade Ⅲ; F: Nuclear positive (+) staining for p-p70S6K in glioma of grade Ⅲ; G: Cytoplasmic and nuclear positive(+++)staining for pAKT in glioma of grade Ⅳ; H: Cytoplasmic and nuclear positive(+++)staining for pmTOR in glioma of grade Ⅳ; I: Cytoplasmic positive (+++)staining for p-p70S6K in glioma of grade Ⅳ

表 2　胶质瘤组织中 pAKT、pmTOR 和 p-p70S6K 表达水平与临床病理参数间的关系(*n*)

Tab. 2　Relationship of pAkt, pmTOR and p-p70S6K expression levels with clinicopathological characteristics of glioma patients(*n*)

Index	*N*	pAKT				pmTOR				p-p70S6K			
		–	+	++	+++	–	+	++	+++	–	+	++	+++
KPS													
<80	45	13	11	13	8	11	8	14	12	13	12	8	12
≥80	42	11	14	9	8	11	12	10	9	11	10	15	6
P value		0.7646				0.6163				0.2232			
Gender													
Male	49	14	13	13	9	12	12	13	12	14	13	12	10
Female	38	10	12	9	7	10	8	11	9	10	9	11	8
P value		0.9604				0.9793				0.9650			
Age (*t*/a)													
<60	46	13	12	12	9	12	11	12	11	13	12	10	11
≥60	41	11	13	10	7	10	9	12	10	11	10	13	7
P value		0.9499				0.9863				0.7183			
Bulk (*l*/cm)													
<6	59	16	17	15	11	17	16	15	11	19	15	14	11
≥6	28	8	8	7	5	5	4	9	10	5	7	9	7
P value		0.9991				0.1820				0.5130			
Pathology grades													
Ⅰ-Ⅱ	27	8	16	3	0	6	15	3	1	10	13	4	0
Ⅲ	24	7	5	9	3	6	3	11	4	7	5	9	3
Ⅳ	36	9	4	10	13	10	2	8	16	7	4	10	15
P value		0.0001				0.0063				0.0001			

3　讨　论

细胞生长受到多种信号通路调控,信号转导系统的缺陷或异常活化可引起细胞周期的改变和细胞去分化甚至恶变[5-6]。信号转导系统与肿瘤发生、发展关系密切,针对信号通路的靶向治疗也成为学者关注的焦点[7-9]。细胞内信号转导系统的异常可能在胶质瘤的发生、发展中起着重要的作用,其中尤以在细胞增殖和细胞周期调控中处于中心地位的 mTOR 信号通路最为重要[10]。

mTOR 信号通路为细胞启动 mRNA 翻译及由 G_0/G_1 期进 S 期所必需,与蛋白合成、细胞周期的调控相关[11]。AKT、mTOR 和 p70S6K 为 mTOR 信号通路的三个关键蛋白,其活化状态为 pAKT、pmTOR 和 p-p70S6K。AKT 又称蛋白激酶 B,在细胞内 PI3K 或 mTORC2 的作用下,磷酸化为 pAKT,pAKT 可进一步磷酸化激活 Bad、GSK-3b、FOXO、IKK 和 caspase 9,促进细胞的存活和增殖,抑制凋亡/自噬,同时细胞内高水平的 pAKT 还能解除 TSC1/2 和 Rheb 对 mTOR 的抑制作用,进而激活 mTOR(pmTOR)。pmTOR 与 RAPTOR (regulatory-associated protein of mTOR) 结合,通过 mTORC1 磷酸化激活核糖体 S6 激酶(p-p70S6K),调控含 5′-TOP 结构的 mRNA 的翻译,在细胞的生存、生长与增殖中起中心调控作用。pmTOR 还可与 RICTOR (rapamycin-insensitive companion of mTOR)结合,通过 mTORC2 途径磷酸化激活 AKT,进一步促进细胞的生长、增殖。近年来的研究[10,12-13]显示,多数胶质瘤中存在 mTOR 信号通路的过度激活,抑制 mTOR 的活性可抑制胶质瘤细胞的分化、增殖,并促进细胞凋亡/自

噬[14]。现在针对 mTOR 信号通路的抑制剂,如靶向 mTOR 的雷帕霉素及其衍生物和靶向 AKT 的药物 perifosine 等均已进入临床试验,提示这一信号通路可能成为胶质瘤生物治疗的有效靶点。然而,对于此通路中各关键蛋白 AKT、mTOR 和 p70S6K 在胶质瘤的形成和进展中所起的作用,各家的研究并不一致,而且针对 mTOR 信号通路的靶向治疗在不同的细胞系或病例中所收到的疗效并不相同,甚至有研究显示雷帕霉素或其衍生物治疗后,反而出现了 pAKT 水平的上调,从而减弱其抗肿瘤作用[15-16]。

本实验中应用免疫组织化学的方法,通过观察 mTOR 信号通路三个关键蛋白的磷酸化状态来研究它们的活化。不同级别的胶质瘤中 pAKT、pmTOR 和 p-p70S6K 均可表达于细胞质或细胞核,在肿瘤组织中呈弥漫或片状分布,在低级别的胶质瘤中染色以淡黄色为主,随着肿瘤病理分级的增高,染色逐渐加深。pAKT、pmTOR 和 p-p70S6K 的阳性率在 87 例不同级别的胶质瘤中无明显差异($P > 0.05$),这与 McBride 和 Masri 等的结果相似[12-13],而与 Annovazzi 等[17]的报道不一致,推测出现此现象的原因可能为对阳性的标准判断不同。本实验中对胞质或胞核淡黄色染色判为阳性,可能更能反映真实的表达状况。本研究发现 mTOR 信号通路的激活在胶质瘤中普遍存在,提示 mTOR 信号通路的激活可能是肿瘤发生的始动因素。

通过对免疫组化染色结果的半定量分析,发现 pAKT、pmTOR 和 p-p70S6K 的表达水平与胶质瘤的恶性程度有关,肿瘤 WHO 分级越高,它们的表达水平就越高($P < 0.01$),这与 Annovazzi 等[17]的研究结果相一致。本实验的结果说明 mTOR 信号通路的激活水平与肿瘤的恶性程度密切相关,可作为判断胶质瘤生物学特性的一个辅助指标,有望成为有效的治疗靶点。此外还发现,87 例胶质瘤中有 42 例同时表达 pmTOR、pAKT 和 p-p70S6K,而在另外 45 例胶质瘤组织中三者仅有一种或两种表达,说明在不同的个体中 mTOR 信号通路激活状态不尽相同,可能还存在其他信号转导通路的参与,或者不同的信号转导通路之间相互交叉,这需要对胶质瘤中的信号转导系统做更深入的研究。

[参考文献]

[1] Wullschleger S, Loewith R, Hall MN. TOR signaling in growth and metabolism [J]. Cell, 2006, 124(3): 471-484.

[2] Shaw RJ, Cantley LC. Ras, PI(3)K and mTOR signalling controls tumour cell growth [J]. Nature, 2006, 441(7092): 424-430.

[3] Guertin DA, Sabatini DM. Defining the role of mTOR in cancer [J]. Cancer Cell, 2007, 12(1): 9-22.

[4] Feng W, Duan XZ, Liu JS, et al. Morphoproteomic evidence of constitutively activated and overexpressed mtor pathway in cervical squamous carcinoma and high grade squamous intraepithelial lesions [J]. Int J Clin Exp Pathol, 2009, 2(3): 249-260.

[5] Klinke Ⅱ DJ. Signal transduction networks in cancer: Quantitative parameters influence network topology [J]. Cancer Res, 2010, 70(5): 1773-1782.

[6] Iwamoto K, Tashima Y, Hamada H, et al. Mathematical modeling and sensitivity analysis of G_1/S phase in the cell cycle including the DNA-damage signal transduction pathway [J]. Biosystems, 2008, 94(1/2): 109-117.

[7] Giubellino A, Linehan WM, Bottaro DP. Targeting the Met signaling pathway in renal cancer [J]. Expert Rev Anticancer Ther, 2009, 9(6): 785-793.

[8] Huang C, Yang G, Jiang T, et al. Effects of IL-6 and AG490 on regulation of Stat3 signaling pathway and invasion of human pancreatic cancer cells *in vitro* [J]. J Exp Clin Cancer Res, 2010, 29(1): 51.

[9] Kreeger PK, Wang Y, Haigis KM, et al. Integration of multiple signaling pathway activities resolves K-Ras/N-Ras mutation paradox in colon epithelial cell response to inflammatory cytokine stimulation [J]. Integr Biol (Camb), 2010, 2(4): 202-208.

[10] Hu X, Pandolfi PP, Li Y, et al. mTOR promotes survival and astrocytic characteristics induced by PTEN/AKT signaling in glioblastoma [J]. Neoplasia, 2005, 7(4): 356-368.

[11] Edinger AL, Thompson CB. Akt maintains cell size and survival by increasing mTOR-dependent nutrient uptake [J]. Mol Biol Cell, 2002, 13(7): 2276-2288.

[12] McBride SM, Perez DA, Polley MY, et al. Activation of PI3K/mTOR pathway occurs in most adult low-grade gliomas and predicts patient survival [J]. J Neuro Oncol, 2010, 97(1): 33-40.

[13] Masri J, Bernath A, Martin J, et al. mTORC2 activity is elevated in gliomas and promotes growth and cell motility via overexpression of rictor [J]. Cancer Res, 2007, 67(24): 11712-11720.

[14] Koul N, Sharma V, Dixit D, et al. Bicyclic triterpenoid Iripallidal induces apoptosis and inhibits Akt/mTOR pathway in glioma cells [J]. BMC Cancer, 2010, 10(1): 328.

[15] O'Reilly KE, Rojo F, She QB, et al. mTOR inhibition induces upstream receptor tyrosine kinase signaling and activates Akt [J]. Cancer Res, 2006, 66(3): 1500-1508.

[16] Gulati N, Karsy M, Albert L, et al. Involvement of mTORC1 and mTORC2 in regulation of glioblastoma multiforme growth and motility [J]. Int J Oncol, 2009, 35(4): 731-740.

[17] Annovazzi L, Mellai M, Caldera V, et al. mTOR, S6 and AKT expression in relation to proliferation and apoptosis/autophagy in glioma [J]. Anticancer Res, 2009, 29(8): 3087-3094.

[收稿日期] 2010-10-26 [修回日期] 2010-12-10
[本文编辑] 韩 丹